

ПРОНИКАЮЩЕЕ РАНЕНИЕ ГЛАЗНОГО ЯБЛОКА: СТРУКТУРА, КЛИНИЧЕСКАЯ ХАРАКТЕРИСТИКА

Н.М. Марачева

Городская клиническая больница № 3, г. Челябинск

У 631 больного с проникающим ранением глаза проанализирована структура и клиническая характеристика ранения. Установлено преимущество ранений роговицы, превалирование бытовой и криминальной травмы, повреждений глаз металлическими осколками и колюще-режущими предметами, а также отличительные клинические признаки ранений с различной локализацией входной раны.

Ключевые слова: проникающее ранение глаза, структура, локализация, клиническая характеристика.

Актуальность проблемы проникающего ранения глазного яблока определяется увеличением числа криминальных и бытовых травм, ростом удельного веса тяжелых травм с осложненным течением посттравматического процесса и неблагоприятным функциональным исходом [3–5]. Различная локализация входной раны глаза при проникающем ранении предполагает разные частоту и сочетания повреждений внутренних оболочек и структур глазного яблока и, наряду с другими факторами, может опосредованно влиять на тяжесть и исход посттравматического процесса [1, 2, 6, 7].

Целью настоящего исследования явилось изучение структуры и клинической характеристики проникающего ранения глаза (ПРГ) с учетом локализации входной раны.

Материалы, методы. За период 2002–2006 гг. в областном Центре травмы и неотложных состояний органа зрения пролечено 4620 пациентов с травмой глаза и ее последствиями. Из них у 631 (13,6 %) больных имело место проникающее ранение глазного яблока. Возраст пациентов варьировался от 18 до 78 лет; мужчин – 577 (91,4 %), женщин – 54 (8,6 %). Всем пациентам проводилось стандартное офтальмологическое обследование (визометрия; биомикроскопия переднего отдела глаза; прямая и обратная офтальмоскопия; тонометрия; ультрасонография на аппарате A/B – scan Humphrey system model 837; рентгеноскопия обзорная и по методу Комберга – Балтина). Степень тяжести повреждения глаза устанавливали согласно классификации П.И. Лебехова [6]. Результаты исследований статистически обработаны с применением программы Biostat.

Результаты. Изучение структуры ПРГ с учетом локализации ранения позволило установить, что в исследуемой группе пациентов преобладало ранение роговицы (297 больных – 47,1 %), реже – корнеосклеральной (185 больных – 29,3 %) области и склеры (149 больных – 23,6 %). Сочетанная

травма имела место в 12,1 %, комбинированная в 14,2 % случаев.

Проникающее ранение глаза характеризовалось преимущественно бытовой и криминальной травмой (74,3 %), данная закономерность просматривалась при любой локализации ранения. Производственная травма диагностирована у 162 (25,7 %) больных с ПРГ и достоверно чаще имела место при ранении роговичной (31,3 %) и склеральной (29,5 %) области, в то время как при корнеосклеральном ранении она составила 13,5 % случаев. По характеру ранящего предмета преобладало ранение металлическим осколком (33,6 %), металлическими колюще-режущими предметами (32,3 %) и ранение стеклом (17,4 %).

Клиническая характеристика проникающего ранения глазного яблока с учетом локализации входной раны при поступлении приведена в табл. 1.

Данные табл. 1 свидетельствуют о том, что достоверно чаще малый размер входной раны (до 5 мм) имел место у пациентов с проникающим ранением роговицы (79,5 %); корнеосклеральные ранения отличались размерами раны, превышающими 6 мм (74 %). Геморрагические осложнения в виде гифемы (77,8 %), как и повреждение оболочек увеального тракта (95,7 %) достоверно чаще диагностированы при ранениях корнеосклеральной области, гемофтальм – при ранениях склеры (63,7 %) и корнеосклеральной области (69,7 %). Повреждение хрусталика в виде помутнения и ранения с почти равной высокой частотой отмечалось при роговичном (61,6 %) и корнеосклеральном (63,2 %) ранениях, в то время как наличие внутриглазного инородного тела при ранениях роговицы (45,1 %) и склеры (37,6 %). Имеют место клинические признаки внутриглазной инфекции при поступлении у 8,9 % больных с ПРГ и статистически не имели достоверной разницы в исследуемых группах.

Тяжесть течения посттравматического периода при ПРГ взаимосвязана с повреждением оболочек

Таблица 1

Клиническая характеристика проникающего ранения глаза с различной локализацией входной раны

Клинические признаки	Проникающее ранение роговицы (n = 297)	Проникающее ранение корнеосклеральной области (n = 185)	Проникающее ранение склеры (n = 149)
Размер раны (длина): до 5 мм	236 (79,5 %)	48 (26 %)*, **	91 (61,1 %)*
6 мм и более	61 (20,5 %)	137 (74 %)*, **	58 (38,9 %)*
Гифема	103 (34,7 %)	144 (77,8 %)*, **	61 (40,9 %)
Гемофтальм	94 (31,6 %)	129 (69,7 %)*	95 (63,7 %)*
Повреждение хрусталика	183 (61,6 %)	117 (63,2 %)	26 (17,4 %)*, **
Повреждение увеальных оболочек	186 (62,6 %)	177 (95,7 %)*, **	113 (75,8 %)*
Инородное тело	134 (45,1 %)	27 (14,6 %)*, **	56 (37,6 %)
Внутриглазная инфекция	35 (11,8 %)	11 (5,9 %)	10 (6,7 %)

Примечания: *p < 0,05 по отношению к роговичной локализации; **p < 0,05 в группах корнеосклеральной и склеральной локализации.

Таблица 2

Характер повреждения сосудистой оболочки при проникающем ранении глаза с различной локализацией входной раны

Характер повреждения	Проникающее ранение роговицы (n = 297)	Проникающее ранение корнеосклеральной области (n = 185)	Проникающее ранение склеры (n = 149)
Радужка	186 (62,6 %)	165 (89,2 %)*, **	15 (10,1 %)*
Цилиарное тело	0 (0 %)	89 (48,1 %)*	89 (59,7 %)*
Хориоидея	4 (1,3 %)	39 (21,1 %)*	62 (41,6 %)*, **
Изолированное	182 (61,3 %)	86 (46,5 %)*	63 (42,3 %)*
Сочетанное	4 (1,3 %)	91 (49,1 %)*, **	50 (33,5 %)*
Выпадение оболочек	82 (27,6 %)	96 (51,9 %)*, **	48 (32,2 %)
Ранение оболочек	102 (34,3 %)	172 (93 %)*, **	106 (71,1 %)*
Размножение оболочек	6 (2,0 %)	25 (13,5 %)*	12 (8,0 %)*

Примечания: *p < 0,05 по отношению к роговичной локализации; **p < 0,05 в группах корнеосклеральной и склеральной локализации.

чек сосудистого тракта глаза. Нами изучен характер повреждения сосудистой оболочки глаза при проникающем ранении глаза с различной локализацией входной раны (табл. 2).

Из данных, представленных в табл. 2, видно, что корнеосклеральные ранения отличаются особой тяжестью повреждения сосудистого тракта глаза, что проявляется достоверно более высокой частотой травмы радужной оболочки (89,2 %), сочетанным характером повреждения 2 и более оболочек (49,1 %), сопровождавшимся их выпадением у 51,9 % и ранением у 93,0 % больных. ПРГ роговичной локализации отличаются превалированием изолированного характера поражения сосудистой оболочки глаза (61,3 %), склеральной – достоверно более высокой частотой повреждения хориоидеи (41,6 %).

В наших исследованиях у 217 (34,4 %) из 631 больного с ПРГ диагностировано инородное тело

внутриглазной (31,7 %), реже – орбитальной (2,7 %) локализации. В табл. 3 отражена характеристика локализации инородных тел при ПРГ с учетом расположения входной раны.

Анализ данных табл. 3 показывает, что проникающие ранения корнеосклеральной области в сравнении с другими группами характеризуются достоверно меньшей частотой наличия инородных тел (14,6 %), в том числе локализованных в области входной раны (1,1 %) и оболочках (3,8 %), что, вероятно, обусловлено коллюще-режущим механизмом травмы. При ранении роговицы инородные тела достоверно чаще диагностированы в передней камере (12,1 %).

С учетом вышеописанных клинических признаков ПРГ различной локализации определена степень тяжести ранений, характеристика которых представлена на рис. 1.

Таблица 3

Характеристика расположения инородного тела при проникающем ранении глаза с различной локализацией входной раны

Локализация	Проникающее ранение роговицы (n = 297)	Проникающее ранение корнеосклеральной области (n = 185)	Проникающее ранение склеры (n = 149)
Рана	17 (5,7 %)	2 (1,1 %)*, **	12 (8,0 %)
Передняя камера	36 (12,1 %)	5 (2,7 %)*	3 (2,0 %)*
Хрусталик	2 (0,7 %)	0 (0 %)	0 (0 %)
Стекловидное тело	25 (8,4 %)	9 (4,9 %)	10 (6,7 %)
Оболочки	50 (16,8 %)	7 (3,8 %)*, **	22 (14,8 %)
Орбита	4 (1,3 %)	4 (2,2 %)	9 (6,0 %)*
Всего больных	134 (45,1 %)	27 (14,6 %)*, **	56 (37,6 %)

Примечания: *p < 0,05 по отношению к роговичной локализации; **p < 0,05 в группах корнеосклеральной и склеральной локализации.

Полученные данные (рис. 1) свидетельствуют о том, что проникающие ранения корнеосклеральной локализации отличаются достоверно более высокой частотой тяжелых и особо тяжелых травм глаза (95,7 %, p < 0,05).

Выводы:

1. По данным Центра травмы и неотложных состояний органа зрения МУЗ ГКБ №3 г. Челябинска проникающее ранение глазного яблока характеризуется превалированием бытовой и криминальной травмы (74,3 %), повреждением глаз металлическими осколками и колюще-режущими предметами (65,9 %). Структурная характеристика представлена высокой частотой ранений роговицы (47,1 %), реже отмечается корнеосклеральная (29,3 %) и склеральная (23,6 %) локализация ранения.

2. Сравнительный анализ клинической характеристики проникающего ранения глазного яблока с различной локализацией входной раны позволил установить, что проникающее ранение роговицы

характеризуется малыми размерами входной раны (менее 5 мм – 79,5 %), достоверно более высокой частотой изолированного повреждения оболочек увеального тракта (61,3 %) и наличия инородного тела в передней камере (12,1 %).

3. Проникающее ранение корнеосклеральной области отличается достоверно большими размерами входной раны (6 мм и более – 74,0 %), наличием геморрагических осложнений в виде гифемы (77,8 %), повреждения оболочек (преимущественно радужки) сосудистого тракта (95,7 %) сочетанного характера (49,1 %), меньшей частотой наличия инородных тел (14,6 %). Это определяет более высокую частоту тяжелой и особо тяжелой степени (95,7 % p < 0,05) ранений корнеосклеральной области.

4. Для склеральной локализации проникающего ранения глазного яблока, в сравнении с другими расположениями входной раны, характерна достоверно более высокая частота повреждения хориоидеи (41,6 %).

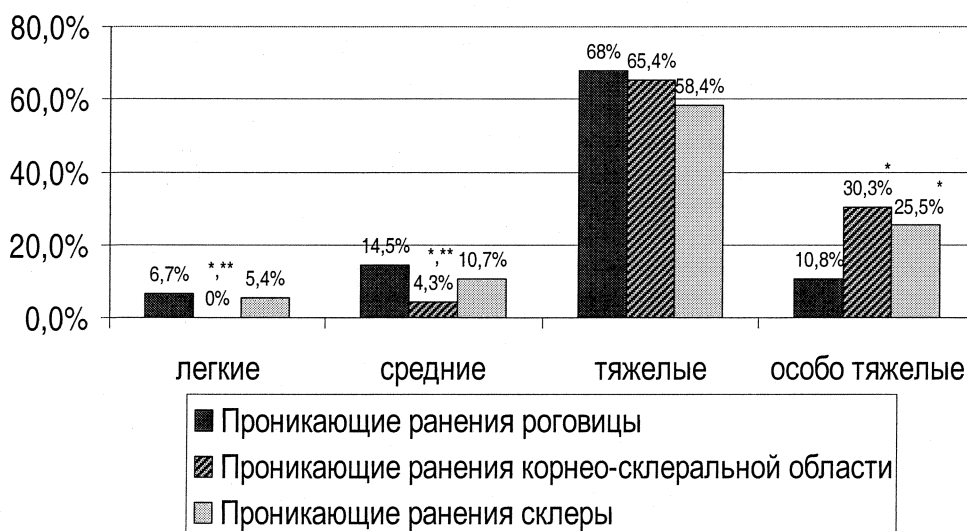


Рис. 1. Степень тяжести ПРГ при различной локализации входной раны.
*p < 0,05 по отношению к роговичной локализации;
**p < 0,05 в группах корнеосклеральной и склеральной локализации

Литература

1. Волик, Е.И. Особенности клинического течения раневого процесса в глазу / Е.И. Волик, Л.Т. Архипова // Вестник офтальмологии, 2000. – № 2. – С. 11–13.
2. Гундорова, Р.А. Травмы глаза / Р.А. Гундорова, А.А. Малаев, А.М. Южаков. – М.: Медицина, 1986. – 368 с.
3. Гундорова, Р.А. Новые приоритетные направления в проблеме глазного травматизма / Р.А. Гундорова, А.В. Степанов // Вестник офтальмологии. – 1999. – № 2. – С. 3–5.
4. Гундорова, Р.А. Структура глазного травматизма на современном этапе / Р.А. Гундорова, О.И. Кваша, Р.А. Нурмамедов // Оказание первой и специализированной помощи при травмах органа зрения в экстремальных ситуациях и катастрофах: тез. докл. науч.-практ. конф. – М., 2006. – С. 136–137.
5. Гундорова, Р.А. Структура глазного травматизма / Р.А. Гундорова, Н.И. Капелюшников // Новые технологии в пластической хирургии придаточного аппарата при травмах глаза и орбиты в условиях чрезвычайных ситуаций и катастроф: тез. докл. науч.-практ. конф. – М., 2007. – С. 152–154.
6. Лебехов, П.И. Пробоные ранения глаз / П.И. Лебехов. – М., 1974. – 208 с.
7. Яхницкая, Л.К. Клинико-иммунологические особенности травматических увеитов в остром периоде прободных ранений глаз / Л.К. Яхницкая: автореф. дис. ... канд. мед. наук. – СПб., 1992. – 21 с.

Поступила в редакцию 10 октября 2009 г.