

ПРИМЕНЕНИЕ ВЫСОКОИНТЕНСИВНОГО ЛАЗЕРНОГО ИЗЛУЧЕНИЯ ПРИ ЛЕЧЕНИИ ДЕГЕНЕРАТИВНО-ДИСТРОФИЧЕСКИХ ЗАБОЛЕВАНИЙ СКЕЛЕТА У ДЕТЕЙ

*Н.В. Носков, И.А. Абушкин, А.Н. Котляров, Е.А. Неизвестных,
Ю.Г. Шекунова, М.Д. Назарова
Челябинская государственная медицинская академия*

Данная работа посвящена проблеме лечения дегенеративно-дистрофических заболеваний костей у детей. Использование высокоинтенсивного лазерного излучения прочно вошло в комплекс лечения многих ортопедических заболеваний. Лазеры в силу своих физических свойств обладают мощным санирующим, ревазуляризирующим действием на окружающие ткани, что позволяет широко использовать их при асептических некрозах различной локализации, дистрофических процессах в костях.

Установлено, что применение лазерной остеоперфорации при дегенеративно-дистрофических заболеваниях сокращает длительность лечения, сроки пребывания в стационаре, позволяет отказаться от травматичных вмешательств и добиться более полного восстановления структуры и формы костной ткани.

Ключевые слова: остеохондропатии, асептический некроз, костная киста, лазер.

Введение. На современном этапе развития врачи начинают отказываться от тяжелых операций в пользу малоинвазивных методик. Одной из таких методик является применение лазерного излучения. В настоящее время лазерная медицина заняла прочные позиции в науке. Создание различных типов лазерных установок позволяет все более широко использовать их как в хирургии, так и при терапевтическом лечении многих заболеваний. Высокоинтенсивное лазерное излучение является высокотехнологичным, малоинвазивным методом лечения с высокой эффективностью, так как обладает мощным санирующим, ревазуляризирующим действием на окружающие ткани, что позволяет использовать его в лечении различных ортопедических заболеваний, в том числе и в детском возрасте [3, 5].

Цель нашей работы – показать возможности высокоинтенсивного лазерного излучения в лечении детей с дегенеративно-дистрофическими заболеваниями скелета.

Материалы и методы. За период с 2004 по 2012 годы высокоинтенсивное лазерное излучение применялось нами с целью ревазуляризации пораженного отдела кости при асептических некрозах, остеохондропатиях различной локализации, а также для выпаривания содержимого костной кисты и коагуляции ее выстилки.

При лечении асептических некрозов или остеохондропатий мы исходили из того, что особенностью данных заболеваний является нарушение местного кровообращения вследствие различных причин как врожденного, так и приобретенного характера, что в конечном итоге приводит к дистрофическим процессам [1, 2]. Метод ревазуляризирующей лазерной остеоперфорации был применен нами у 86 пациентов с асептическим некрозом головки бедра различной этиологии, у 34 – с болезнью Келера II, у 12 – с болезнью Осгуд – Шлаттера и у 6 – с болезнью Ганглунд – Шинца.

Комплексное лечение больных включало в себя разгрузку пораженного сустава и лазерную остео-

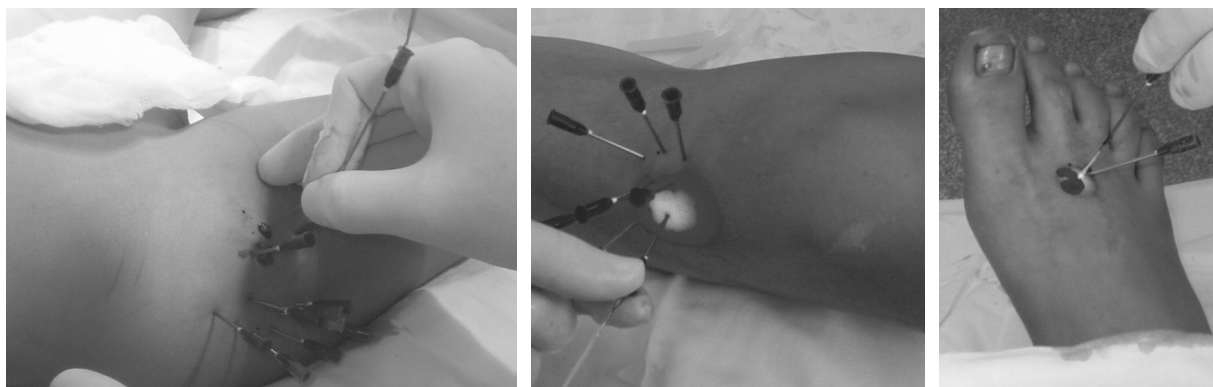


Рис. 1. Методика лазерной остеоперфорации при остеохондропатиях различной локализации

перфорацию. Последняя осуществлялась с использованием лазерного аппарата «МИЛОН ЛАХТА» модели 920–35.

Операция проводилась под общим обезболиванием. Остеоперфорация осуществлялась в импульсном режиме. Длина волны лазерного излучения 920 нм, мощность рабочего излучения на выходе аппарата 20–24 Вт. Техника пункции заключалась в быстром проколе кожи, затем игла подводилась к кости, после чего в просвет иглы вводился стерильный световод. Лазерная остео-

перфорация проводилась на глубину от 5 до 10 мм (рис. 1).

В дальнейшем всем детям проводилось консервативное лечение по традиционным методикам.

После проведенного лечения при динамическом контроле у 89,5 % больных отмечено восстановление или улучшение высоты и формы головки бедра или плюневых костей, что подтверждается данными ультразвуковой доплерографии и рентгенографии (рис. 2–4). Результаты расценены как хорошие и удовлетворительные.

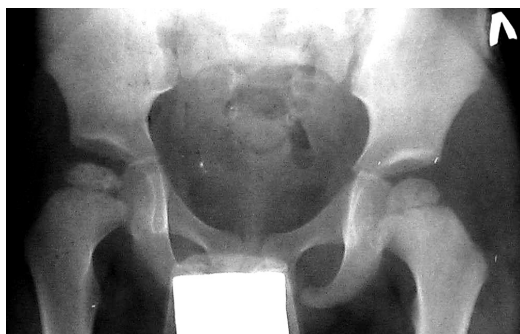

Рис. 2. II стадия болезни Пертеса (до лечения)

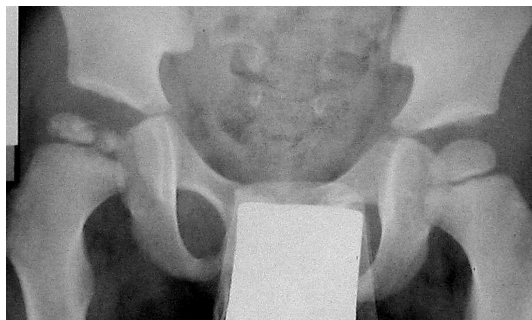

Рис. 3. III стадия болезни Пертеса (через 3 месяца после лечения)

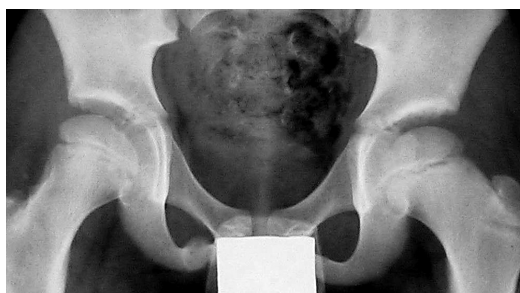

Рис. 4. Отдаленные результаты лечения (через 5 лет)

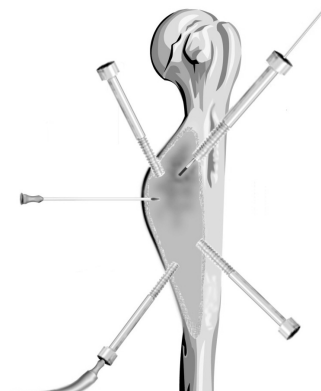
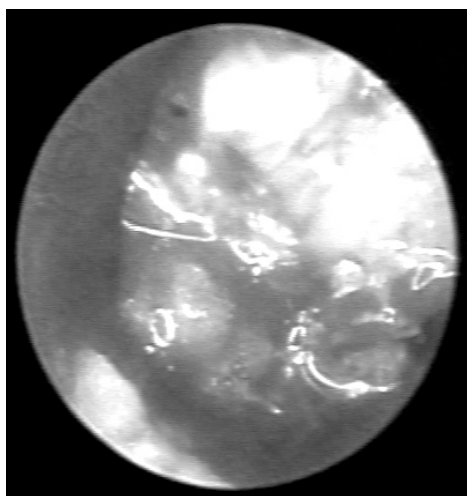
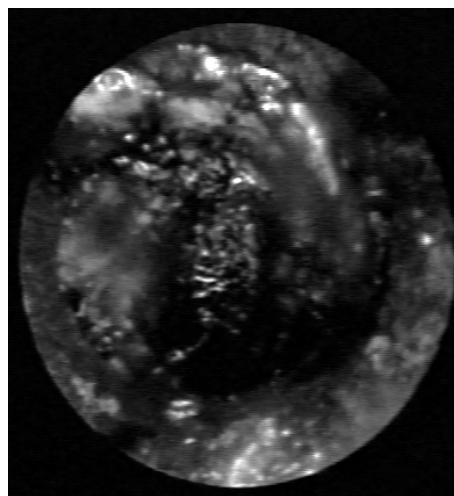


Рис. 5. Схема пункции костной кисты



а)



б)

Рис. 6. Эндоскопическая картина выстилки костной кисты до (а) и после (б) обработки лазером

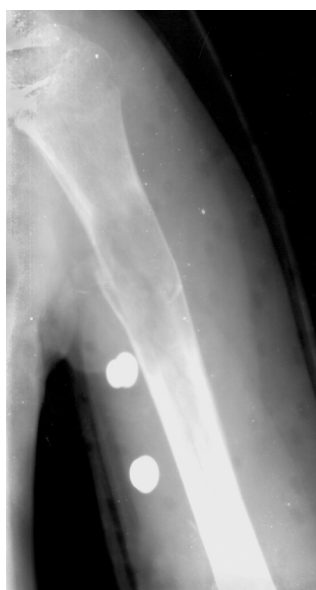Проблемы здравоохранения

У всех больных с болезнью Осгуд – Шлаттера и Ганглунд – Шинца болевой синдром купировался через 8–10 дней, восстановление апофиза отмечалось через 1–2 месяца.

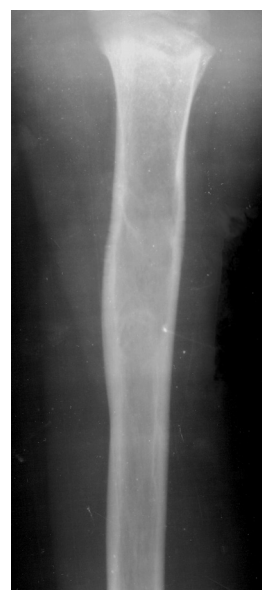При дистрофических процессах в костях мы использовали высокоинтенсивное лазерное излучение у больных с аневризмальными и солитарными костными кистами различной локализации, так как в настоящее время отсутствуют высокоэффективные, малотравматичные и, вместе с тем, радикальные способы их лечения [4]. Лазерное излучение применялось с целью выпаривания содержимого кисты и коагуляции ее выстилки, что стимулиро-

вало регенерацию костной ткани с хорошими анатомическими и функциональными исходами.

Пункционный метод лечения с обработкой полости кисты (рис. 5–6) высокоинтенсивным лазерным излучением применили у 48 больных обоего пола в возрасте от 3 до 16 лет. Кратность пункций при солитарных костных кистах составила 2–3 с интервалом в 2–3 месяца, при аневризмальных – 5–6 пункций. Данный метод позволил нам полностью отказаться от краевых и сегментарных резекций кости при данной патологии. У всех больных в отдаленном периоде отмечена клиническая и рентгенологическая перестройка костной ткани.

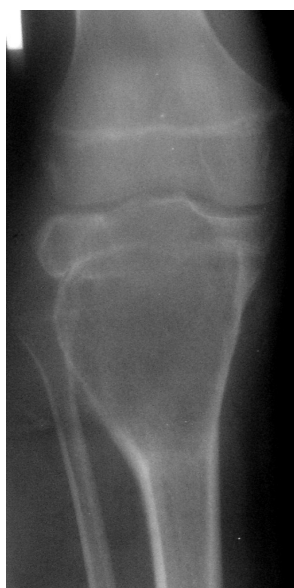

а)

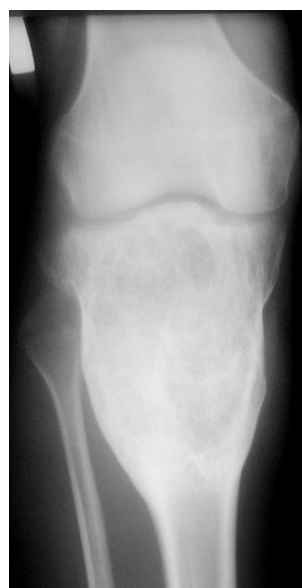

б)

Рис. 7. Результаты лечения солитарной костной кисты: а – до лечения б – через 9 мес. после лечения



а)



б)

Рис. 8. Результаты лечения аневризмальной костной кисты: а – до лечения, б – через 1,5 года после лечения

Заключение. Таким образом, применение малоинвазивных методов с использованием высокоинтенсивного лазерного излучения у больных с дегенеративно-дистрофическими заболеваниями скелета позволяет отказаться от травматичных вмешательств, сократить сроки и улучшить результаты лечения.

Литература

1. Заболевания тазобедренного сустава у детей. Диагностика и хирургическое лечение / И.Ф. Ахтямов, А.А. Абакаров, А.В. Белецкий и др. – Казань: Центр оперативной печати, 2008. – С. 117–242.

2. Малахов, О.А. Нарушения развития тазобедренного сустава (клиника, диагностика, лечение) / О.А. Малахов, М.Б. Цыкунов, В.Д. Шарпарь. – Ижевск: Изд-во Удмуртского гос. ун-та. – 2005. – 315 с.

3. Оценка ближайших и отдаленных результатов лазерной остеоперфорации в лечении остеомиелита / И.В. Крочек, В.А. Привалов, А.В. Лаппа, А.Н. Полтавский // Новые технологии и фундаментальные исследования в медицине: материалы II Рос. межрегион. конф., посвящ. 60-летию юбилею Челяб. гос. мед. академии. – Челябинск: Изд-во ЧелГМА, 2002. – С. 90–93.

4. Современные аспекты диагностики и лечения кист костей у детей / А.И. Снетков, И.Е. Алещенко, А.П. Франтов и др. // Актуальные проблемы детской травматологии и ортопедии: материалы науч.-практ. конф. – СПб., 2007. – С. 350–351.

5. Чикишев, А.Ю. Основные свойства и характеристики лазерного излучения / А.Ю. Чикишев // Конспекты лекций. Сборник материалов Международных курсов по фундаментальным аспектам лазерной и биомедицинской оптики. – М.: Медицина, 1995. – С. 38–46.

Носков Н.В., кандидат медицинских наук, ассистент кафедры детской хирургии, Челябинская государственная медицинская академия (Челябинск), cheldethir@mail.ru

Абушкин И.А., доктор медицинских наук, профессор, заведующий кафедрой детской хирургии, Челябинская государственная медицинская академия (г. Челябинск), iwanabuchkin@mail.ru

Котляров А.Н., кандидат медицинских наук, доцент кафедры детской хирургии, Челябинская государственная медицинская академия (г. Челябинск), cheldethir@mail.ru

Неизвестных Е.А., кандидат медицинских наук, доцент кафедры детской хирургии, Челябинская государственная медицинская академия (Челябинск), cheldethir@mail.ru

Шекунова Ю.Г., ассистент кафедры детской хирургии, Челябинская государственная медицинская академия (г. Челябинск), cheldethir@mail.ru

Назарова М.Д., аспирант кафедры детской хирургии, Челябинская государственная медицинская академия (г. Челябинск), cheldethir@mail.ru

THE USE OF HIGH-INTENSITY LASER RADIATION IN THE TREATMENT OF DEGENERATIVE-DISTROPHIC DISEASES OF THE SKELETON IN CHILDREN

**N.V. Noskov, I.A. Abushkin, A.N. Kotlyarov, E.A. Neizvestnykh,
U.G. Shekunova, M.D. Nazarova**
Chelyabinsk State Medical Academy

This work is devoted to the problem of treatment of degenerative-distrophic diseases of the skeleton in children. The use of high-intensity laser radiation strongly entered in the complex treatment of many orthopedic conditions. Lasers, due to their physical properties, have a powerful sanitizing, revascularization effect on the surrounding tissues, that allows widely used in aseptic necrosis of various locations, degenerative processes in the bones.

Found that the use of laser osteoperforation at degenerative-distrophic diseases decrease time of treatment, time of stay in a hospital, eliminates the traumatic interventions and achieve a full recovery of the structure and forms of bones.

Keywords: osteochondropathy, aseptic necrosis, bone cyst, laser.

Проблемы здравоохранения

Noskov N.V., Candidate of Medical Sciences (PhD), Assistant, post-graduate of the Department Pediatric Surgery, Chelyabinsk State Medical Academy, cheldethir@mail.ru

Abushkin I.A., Doctor of Medical Sciences (Grand MD), Professor, Head of the Department of Pediatric Surgery, Chelyabinsk State Medical Academy, ivanabushkin@

Kotlyarov A.N., Candidate of Medical Sciences (PhD), Associate Professor of the Department Pediatric Surgery, Chelyabinsk State Medical Academy, cheldethir@mail.ru

Neisvestnykh E.A., Candidate of Medical Sciences (PhD), Associate Professor of the Department of Pediatric Surgery, Chelyabinsk State Medical Academy, cheldethir@mail.ru

Shekunova Yu.G., Assistant, post-graduate of the Department of Pediatric Surgery, Chelyabinsk State Medical Academy, cheldethir@mail.ru

Nazarova M.D., Post-graduate student of the Department of Pediatric Surgery, Chelyabinsk State Medical Academy, cheldethir@mail.ru

Поступила в редакцию 17 января 2013 г.